

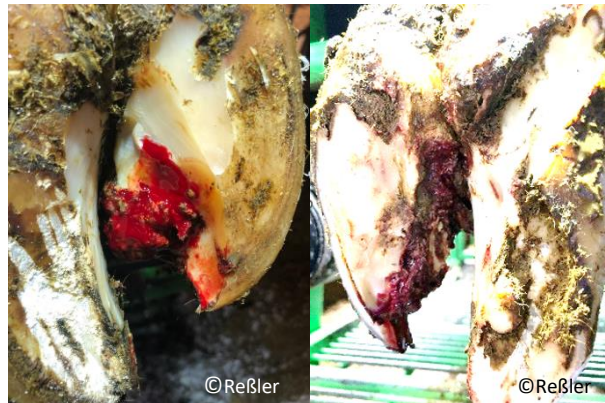

Klauendiagnosen (alphabetisch sortiert)

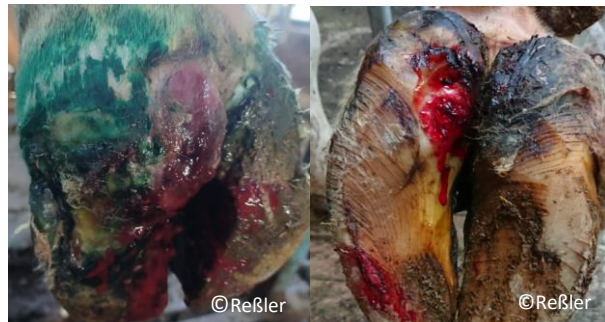Axialer Hornspalt
(HSA)



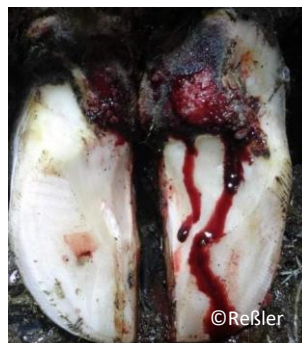Axialer Hornspalt + DD
(HSA + DD)



Ballengeschwür
(BG)

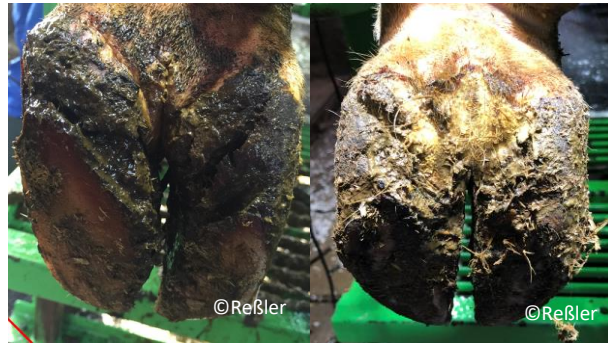

Ballengeschwür + DD
(BG + DD)





Ballenhornfäule
(BF)



Doppelte Sohle
(DS)

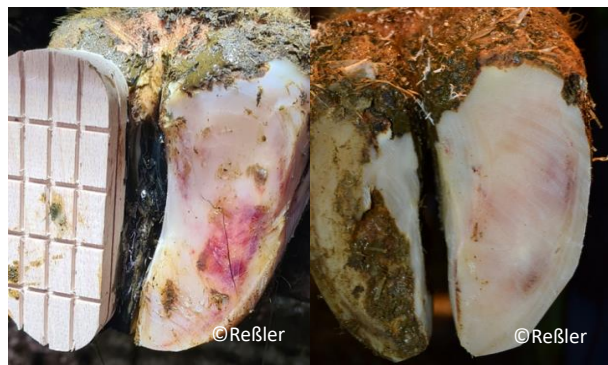


Dünne Sohle
(DUN)

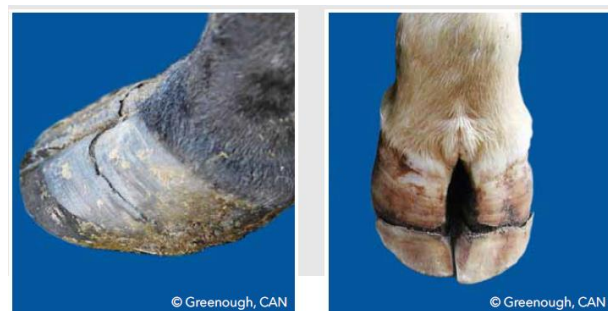

Flächenhafte diffuse
Sohlenblutung
(SBD)

Subklinische Klauenrehe

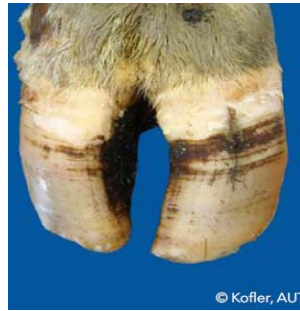

Hornkluff
(HK)

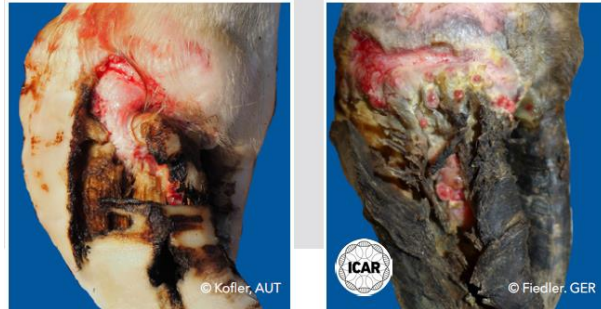



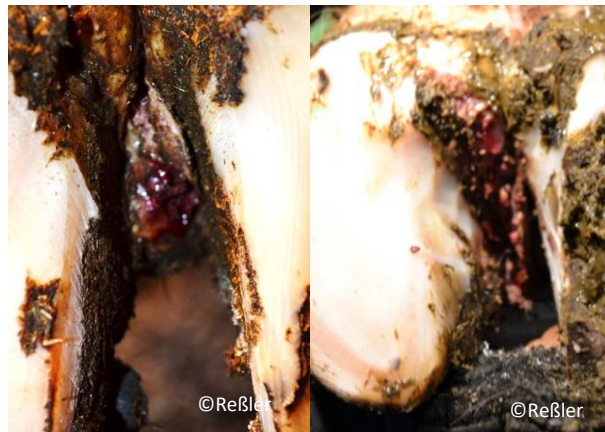Hornspalt
(HS)



Hornspalt + DD
(HS + DD)



Klauenfäule
(ID)




Konkave Vorderwand
(KV)

*Zeichen einer chronischen
Klauenrehe*

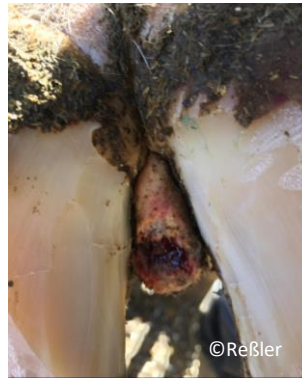

Limax
(LI)

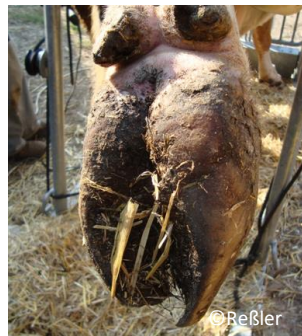




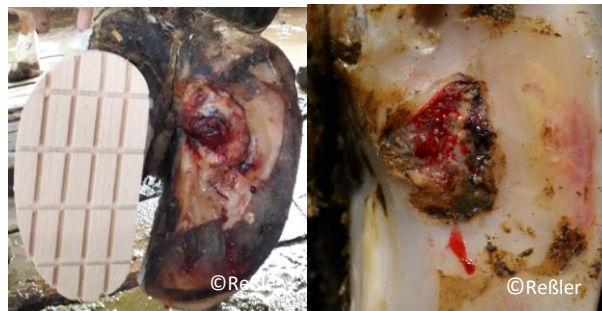Limax + DD
(LI + DD)



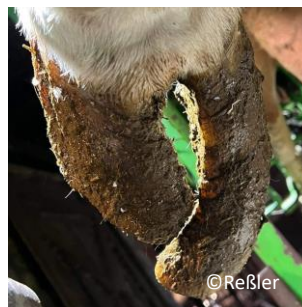Rollklaue
(RO)



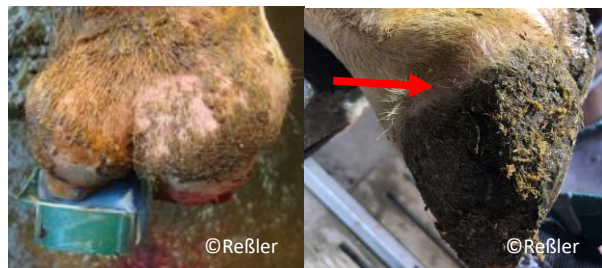Rusterholzsches
Sohlengeschwür + DD
(RSG + DD)



Scherenklaue
(SCH)

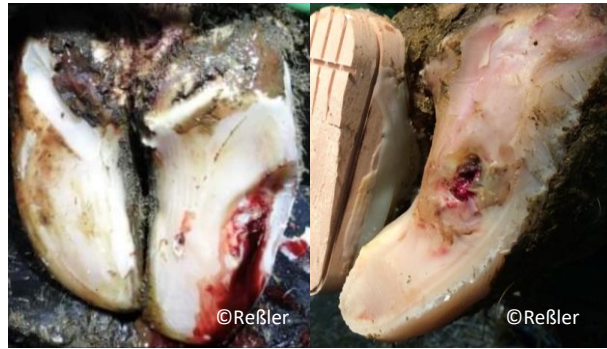

Schwellung des
Kronsaums / Ballens
(SKB)

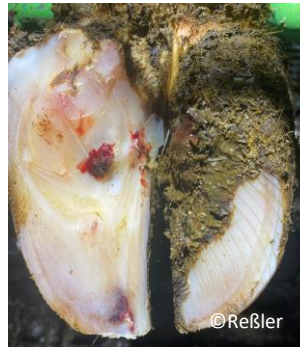



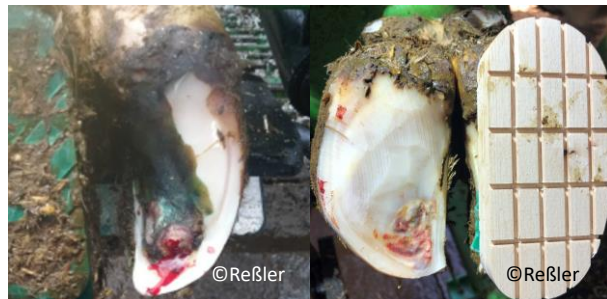Sohlengeschwür in
untypischer Lokalisation +
DD
(KSG + DD)



Sohlengeschwür
(SG)



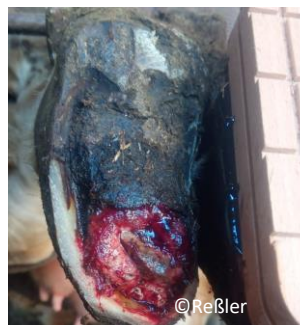Sohlenspitzenengeschwür
(SSG)



Sohlenspitzenengeschwür +
DD
(SSG + DD)

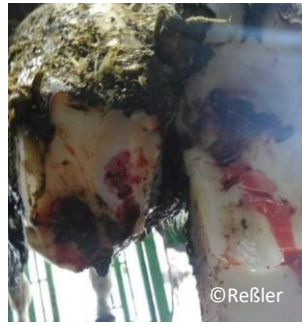

Sohlenspitzennekrose
(SSN)





Sohlenspitzennekrose +
DD
(SSN + DD)



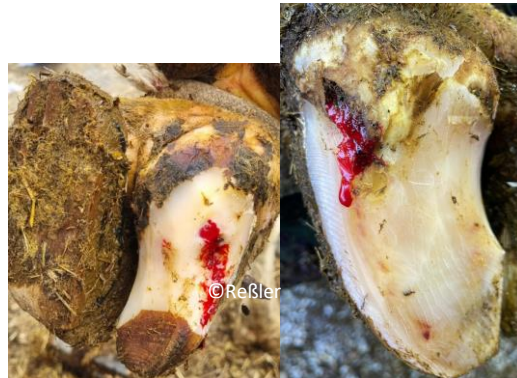Umschriebene
Sohlenblutung
(SBU)



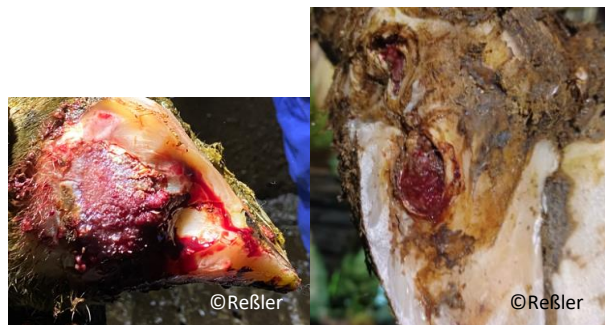Ungleiche Klauen
(UK)



Weißer-Linie-Abszess
(WLA)



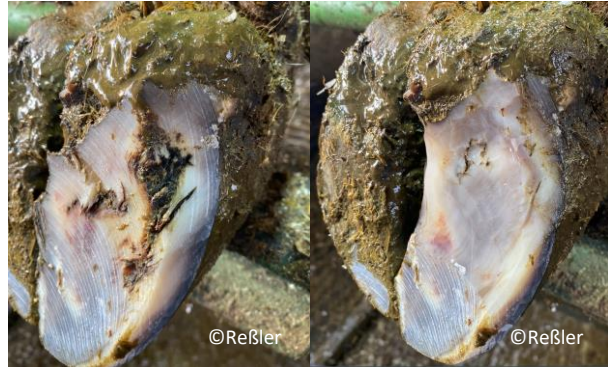Weißer-Linie-Abszess + DD
(WLA + DD)





Weißer-Linie-Defekt
(WLD)

ist immer unblutig



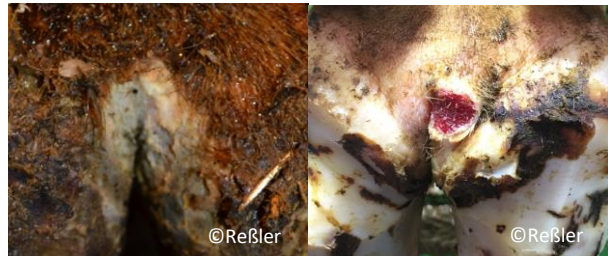Zwischenklauenphlegmone
(ZP)

*Schwellung des
Unterfusses*



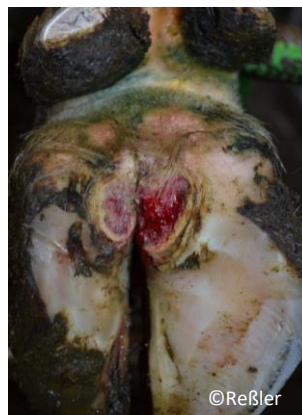DD M1

*kleiner als 2 cm
schmerzhaft*



DD M2

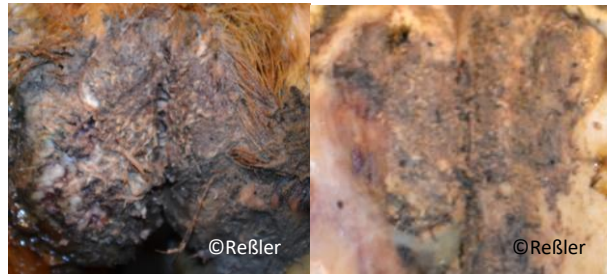
*größer als 2 cm
schmerzhaft*





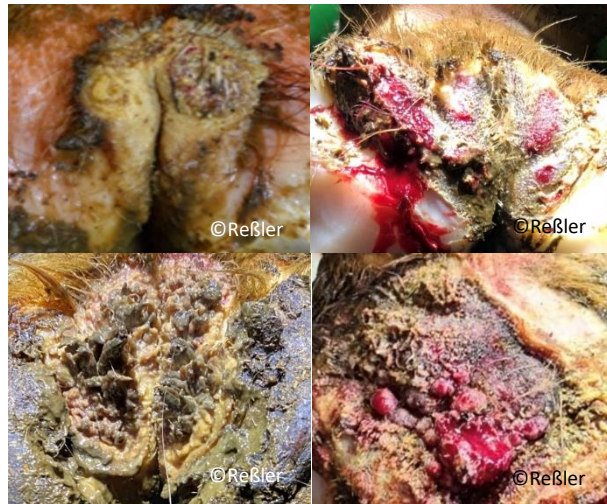
DD M3

DD in Abheilung



DD M4.1

*auf chronischen Stadien
entstehen erneut akute
schmerzhafte Läsionen*



DD M4P

*chronisches wucherndes
Stadium nicht schmerzhaft*



DD M4H

*Chronisches verhornendes
Stadium nicht schmerzhaft*

